

つかもとヘルスケア歯科クリニック  
塚本先生

24/6/2

講演：小児と高齢者および障害児・者に対する  
ライトタッチレーザーによる歯科治療について  
より抜粋

薬剤関連顎骨壊死に対する活用(1)

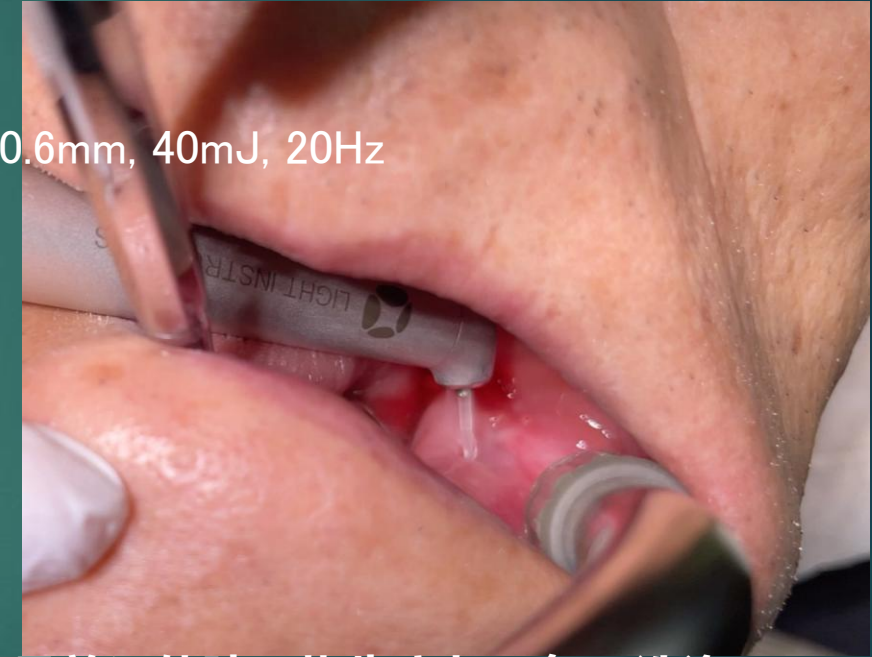
薬剤関連顎骨壊死に対する活用(2)

# 薬剤関連顎骨壊死に対する活用(1)

◆どうなさいましたか？（複数回答可）

歯が痛い     痛くはないが悪いところがある  
 歯を抜いた後  
 歯石取り  
 噛み合わせがおかしい     歯石取り  
 相談がしたい     検診の結果で来院した      
 細菌検査をしたい  
 その他（

89歳、男性    1ヶ月前に抜歯  
 アルツハイマー型認知症、骨粗鬆症



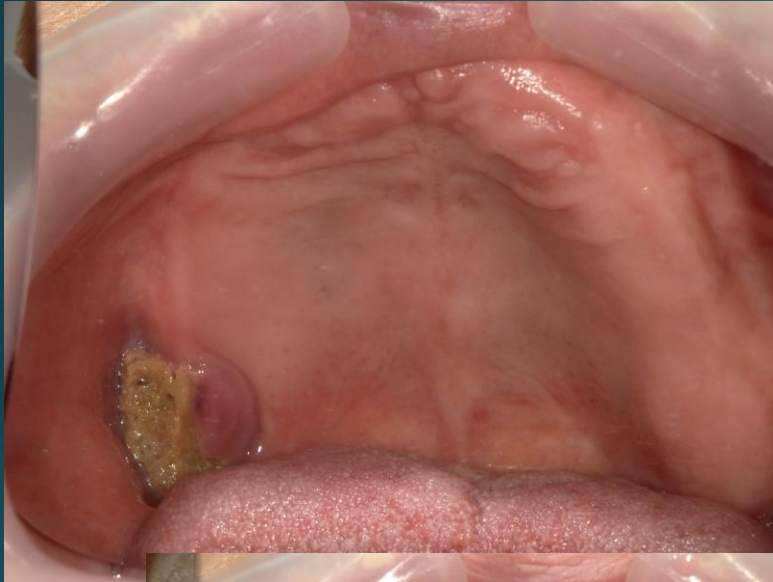生年月日	昭 07/11/15 (89歳)	職業
傷病名	脳梗塞後遺症 (2017/04/13 開始) アルツハイマー型認知症 (2017/07/07 開始) 骨粗鬆症 (2018/02/23 開始)	
紹介目的	貴科的御精査ならびに御加療	
既往歴及び家族歴		
症状経過及び検査結果	平素より大変お世話になっております。 歯科処置の件で情報提供いたします。 2018年2月より上記にて投薬し併せて骨粗鬆症(ビスホス注射)を継続しています。 歯科処置のためビスホス注射(最終7月15日)を8月より一時中断します。 7月来院時注射後に抜歯の事実を知った次第です。 処置が終了しましたら再開しますのでご連絡いただければ幸いです。 御加療よろしくお願いたします。	
治療経過	投薬	
現在の処方	アリセプトD錠 5mg 1錠 プラビックス錠 2.5mg 1錠	

主治医に情報提供を  
 依頼した。

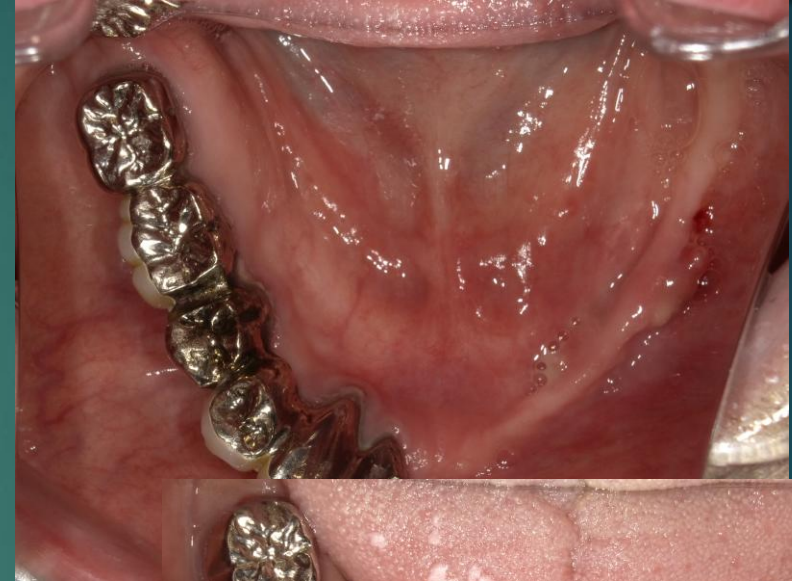1ヶ月前に他院で抜歯され、毎日洗浄、消毒で通院したが排膿、疼痛が治らないので、急患来院した。  
 低出力レーザー照射を無麻酔下で行ったところ、疼痛は直ぐに軽減した。



# 薬剤関連顎骨壊死に対する活用(2)



72歳、女性 乳癌  
術後、再発予防の  
ためランマーク注  
射され、顎骨壊死  
が生じていた。



ライトタッチレ  
ザー照射3ヶ月後  
瘻孔、腐骨が無く  
なり、義歯装着可  
能になった。

