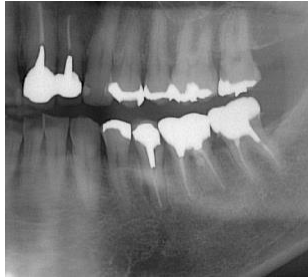

症例 2 : 歯根破折で来院された患者様の治療例

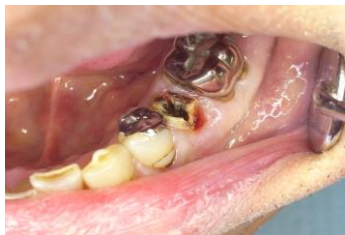H26 12/19 日 Ⅱ5 メタルコアと FMC が一塊として脱落したため当院受診。
スーパーボンドで再合着して帰宅。

H28 2/2 日 Ⅱ5 がぐらぐらし始めたと訴えて来院。パノラマ所見では明らかな破折や
歯根の離断はないが、根尖や根側方に歯根膜腔の拡大があり炎症の波及が明らか。
(パノラマ写真添付。写真 1) N2 綿栓を根管口に貼薬して帰宅。

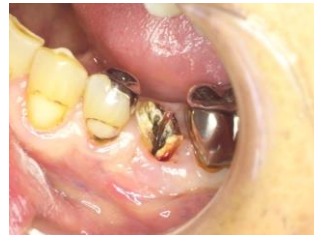

(写真 1)

H28 2/10 日 浸麻をしてメタルコアと FMC を撤去。歯肉息肉を切除して根管口を確認す
ると明らかに破折線あり、LightTouchLaser0.4mmTip1.0W 水あり (写真 2, 3)

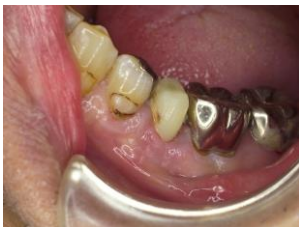

(写真 2)

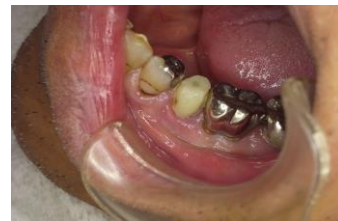

(写真 3)

残根の根管口から LightTouchLaser を殺菌照射。0.8mmTip0.5W エアなし。1 分間
スーパーボンドでファイバーポストを植立し、オートミックスレジンコアで支台歯を回復
(写真 4, 5)



(写真 4)

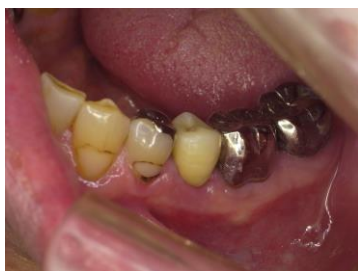

(写真 5)

H28 2/20 日 頬側と舌側の歯周ポケットを圧迫すると出血あり。自発痛 (-) 咬合痛 (-)
ブラッシングを指導。

H28 3/12 日 Ⅱ6 の FMC を撤去し、Ⅱ5 6 を連結した被覆冠をレジンで作製。咬合に問
題が無く、食事ができることを 2 週間ほど確認した。

H28 3/30 日 レジン冠に問題なく、 Γ 5 Γ 6の金属冠連結クラウンを作製した。(写真 6)



(写真 6)

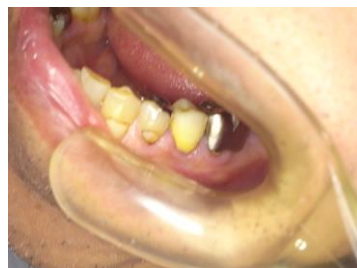
H28 6/20 日 P 急発症状で再来。浸麻をして GA 切開。LightTouchLaser0.6mmTip3.0W 抗生剤内服投与 3 日分。翌日の洗浄では経過良好。

H28 7/26 日 経過観察でリコール。予防的に LightTouchLaser を殺菌照射。0.8mmTip0.5W 歯周ポケット内照射 1 分間。

H28 10/24 日 経過観察でリコール。予防的に LightTouchLaser を殺菌照射。0.2mmTip0.5W 歯周ポケット内照射。1 分間を 2 回。

H30 3/16 日 他の部位の歯科治療で来院されたが、 Γ 5 は経過良好。LightTouchLaser を予防的に照射した。0.4mmTip1.0W 一分間。

R1 7/19 日に 他の部位の歯科治療で来院されたが、 Γ 5 は経過良好。(写真 7)



(写真 7)

考察：

歯根が破折していても、根管を滅菌照射してスーパーボンドとファイバーポストで支台歯を回復すればクラウンを装着できることが確認された。

本症例は歯根破折だけでなく、舌側中央の歯周ポケットが 7mm あり、歯周病のリコールには協力的でないため、他の部位の治療のために来院されたとき、経過を観察して、レーザー照射で維持をしてきた。今後も機会のあるたびに慎重に経過を見てゆく必要がある。